La impresión 3D: una ayuda a la cirugía de descompresión orbitaria en un caso de Enfermedad de Graves-Basedow

3D printing: a useful tool for orbital decompression surgery in a case of Graves-Basedow disease

N. Busquet Duran[1], G. Macià Muñoz[2], J. Puig Sallés[3], B. Ayala Marquez[1], E. Pedemonte-Sarrias[1,4]

[1]Althaia Xarxa Assistencial Universitària de Manresa. Barcelona. España. [2]Biomedical Engineering MSc. Dept. of Information Technology and Electrical Engineering ETH Zürich. Switzerland. [3]ETH Zurich. Switzerland. [4]Facultad de Medicina. Universitat de Vic - Universitat Central de Catalunya (UVic-UCC). España.

Correspondencia:
Neus Busquet Duran
E-mail: nbusquet@althaia.cat

Resumen

Introducción: La enfermedad de Graves-Basedow (EGB) produce ocasionalmente una severa exoftalmía que requiere tratamiento quirúrgico de descompresión orbitaria. Se trata de una cirugía de gran complejidad que precisa un estudio muy profundo y personalizado de la anatomía de la órbita del paciente.
Caso clínico: Analizamos nuestra primera experiencia con un modelo de impresión 3D de la órbita en la planificación y ejecución de la descompresión orbitaria en un paciente afecto de EGB.
Conclusión: La impresión 3D constituyó una herramienta útil para la planificación y ejecución de la cirugía de descompresión orbitaria en la EGB.

Palabras clave: Impresión 3D. Oftalmopatía de Graves-Basedow. Exoftalmos. Cirugía de descompresión orbitaria.

Resum

Introducció: La malaltia de Graves-Basedow (EGB) ocasionalment produeix una severa exoftàlmia que requereix un tractament quirúrgic de descompressió orbitària. Aquesta cirurgia és de gran complexitat i requereix d'un estudi molt profund i personalitzat de l'anatomia de l'òrbita del pacient.
Cas clínic: Analitzem la nostra primera experiència amb un model d'impressió 3D de l'òrbita en la planificació i execució de la cirurgia en un pacient afectat d' EGB.
Conclusió: La impressió 3D va constituir una eina útil per a la planificació i execució de la cirurgia de descompressió orbitària en la EGB.

Paraules clau: Model d'impressió 3D. Oftalmopatia de Graves-Basedow. Exoftàlmia. Cirurgia de descompressió orbitària.

Abstract

Introduction: Graves-Basedow disease (GBD) occasionally causes a severe exophthalmos which needs surgical treatment, an orbital decompression. This is an extremely complex surgery that needs a deep and personalized analysis of the paitient's orbit's anatomy.
Clinical case: We assess our first experience with a 3D-printing model of the orbit, used in the planning and execution of an orbital decompression in a GBD patient.
Conclusion: 3D-printing was a useful tool for the planning and execution of the orbit decompression surgery in GBD.

Key words: 3D Printing. Graves Ophthalmopathy. Exophthalmos. Orbital decompression surgery.

Trabajo presentado en el *50è Congrés de la Societat Catalana d'Oftalmologia.*

Introducción

La enfermedad de Graves-Basedow (EGB) cursa con edema palpebral, exoftalmía, y ocasionalmente diplopía o neuropatía óptica por compresión[1-3].; además se acompaña de retracción de los párpados con síndrome de sequedad ocular y diversos grados de queratitis por exposición. Puede ser necesaria la descompresión orbitaria en casos de neuropatía óptica o con fines rehabilitadores.

La cirugía de descompresión orbitaria consiste en la fractura y extracción ósea de una, dos o tres paredes orbitarias según los milímetros de exoftalmía que pretendamos reducir (Figura 1). En el caso de la extracción de la pared externa se reduce la exoftalmía entre 2 mm[2] y 6 mm[3]. La extracción de la pared medial o interna reduce sobre 4-5 mm y la combinación de la inferior con la interna, entre 7 y 10 mm[2].

La técnica requiere una planificación minuciosa. Actualmente, con el estudio de cada corte de las imágenes radiológicas de la tomografía computarizada (TAC) y la resonancia magnética en los tres planos (axial, coronal y sagital) nos hacemos una idea mental de la forma y estructura de la órbita, lo que requiere de una cierta capacidad de imaginación espacial. Un avance significativo en la planificación de esta cirugía puede ser la posibilidad de convertir las imágenes de dos dimensiones provenientes del TAC, en un modelo tridimensional idéntico a la estructura ósea del paciente.

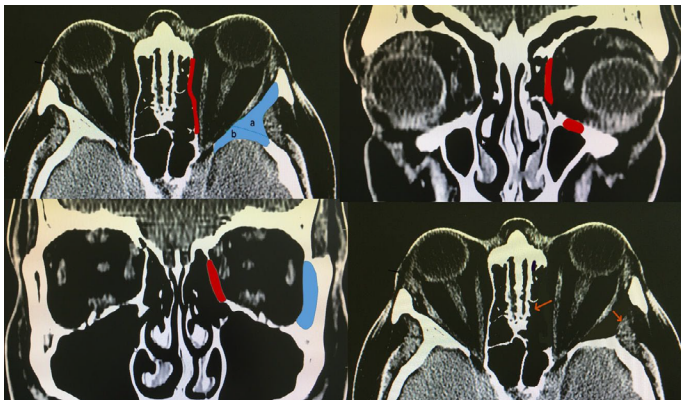

Figura 1. Tomografía computarizada en planos axial y coronal. En color, las paredes que pueden extraerse. En azul: pared externa, **A.** Zona superficial. **B.** Zona profunda. En rojo la pared medial e inferior. Las flechas simulan el efecto una vez extraídas las paredes aumentando el espacio.

Caso clínico

Se presenta el caso de un varón de 35 años que acudió a la consulta oftalmológica por presentar dolor ocular y exoftalmía. Como antecedentes destaca EGB diagnosticada a los 18 años y tratada con tiroidectomía 3 años después. La exploración objetivó AV 0,5 ce 0,8 / 0,7 ce 0,9. Diplopía binocular. Tonometria en posición primaria y en supraversión (prueba de Braley): 12 mm HG en ambos ojos, queratitis punctata. Lagoftalmía. Retracción de 2 mm de párpados superiores, de 2,7 mm en párpado inferior del ojo derecho (OD) y de 3,5 mm en párpado inferior del ojo izquierdo (OS). Exoftalmometría (radiológica en ojo derecho/izquierdo) 26,5/27,17 mm (Figura 2). No se observaron signos inflamatorios activos en el momento de la exploración y los niveles metabólicos de la función tiroidea fueron normales.

Se indicó descompresión orbitaria como tratamiento rehabilitador. Se consideró que el estudio en 3D de la órbita y la posibilidad de su impresión a tamaño real podía ayudar en la planificación de la cirugía.

Metodología

El TAC preoperatorio se realizó con un escáner de 64 cortes de 1,5 mm (Sensation 64, Siemens Medical Solutions; Forchheim. Alemania). Para el análisis y visualización de imágenes médicas se utilizó una plataforma de software de código abierto (3D Slicer, www.slicer.org), que permitió la segmentación y reconstrucción 3D de los datos del TAC. Para obtener una malla más apropiada se aplicaron filtros adicionales de suavizado y diezmado, disponibles en el software de código abierto MeshMixer (Autodesk, San Rafael,

Figura 2. Retracción de párpados superiores e inferiores, vistas frontal y lateral. Abajo a la izquierda: medición del grado de exoftalmos en el TAC.

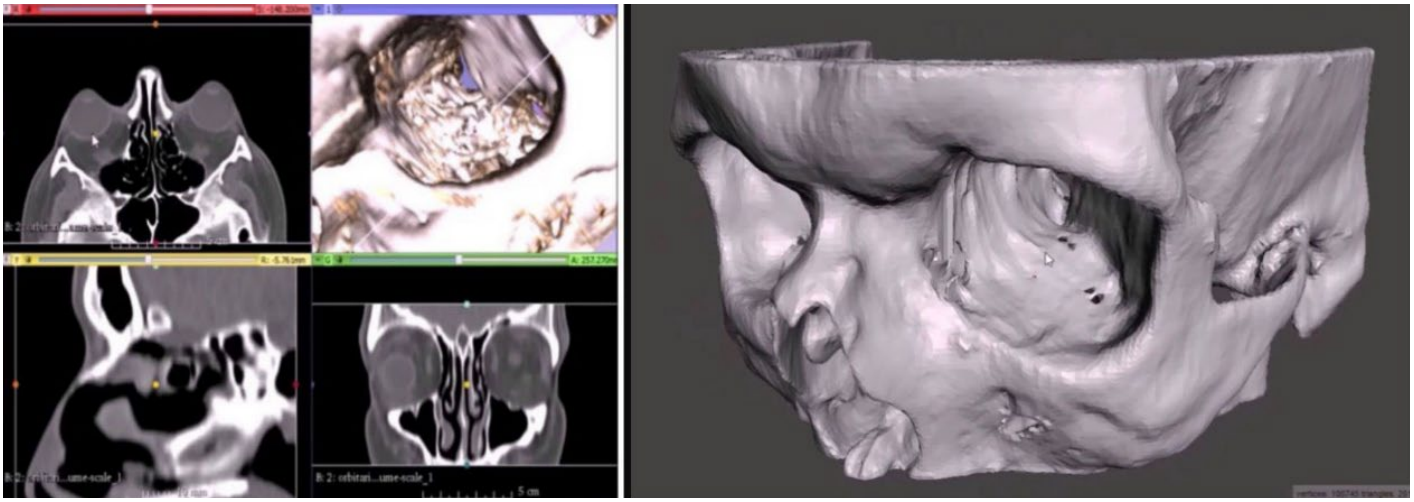

Figura 3. Captura de pantalla del proceso de segmentación del cráneo (izquierda) y visualización con Meshmixer del modelo segmentado 3D una vez procesado (derecha).

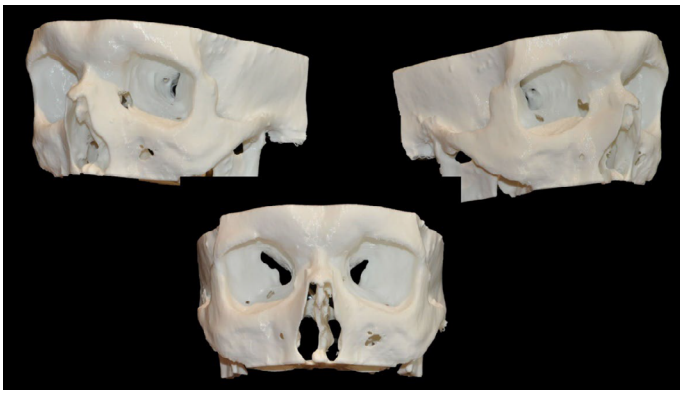

Figura 4. Modelo 3D orbitario del caso que nos ocupa.

California, Estados Unidos) (Figura 3). Finalmente, el modelo 3D del cráneo del paciente se reprodujo en un modelo físico tangible con tecnología de impresión por modelado de deposición fundida (FDM), utilizando una impresora Sigma 3D (BCN3D Technologies, Barcelona, España) (Figura 4); el proceso para obtener el modelo impreso tardó aproximadamente 17 horas y el material costó 5€.

Sobre el modelo impreso se estudiaron las referencias anatómicas a tener en cuenta durante la cirugía de descompresión orbitaria, así como las osteotomías a realizar.

Resultados

Con el estudio del modelo se pudo medir el diámetro vertical externo (distancia entre el margen periorbitario superior e inferior) y el horizontal, así como la profundidad desde el margen orbitario externo. Hubo coincidencia entre el TAC y el modelo 3D en todas las mediciones, excepto en la profundidad. Además, se pudo constatar que la pared etmoidal y el suelo de la órbita eran más delgadas, mientras que las paredes a nivel de las hendiduras eran más gruesas. Se identificaron claramente la escotadura supraorbitaria, el foramen cigomático temporal, la hendidura esfenoidal superior y el foramen del nervio óptico. Se intuyó el foramen infraorbitario inferior pero no se distinguían las fisuras óseas, la parte anterior de la hendidura esfenoidal inferior en su inicio con el canal infraorbitario ni los forámenes de las arterias etmoidales anterior y posterior de la pared etmoidal.

En la Figura 5 se destacan las referencias anatómicas a tener en cuenta durante la cirugía de descompresión orbitaria, así como las osteotomías a realizar sobre la órbita derecha de una calavera teórica y en la órbita del modelo. Nótense las diferencias debidas a la variación interindividual.

Durante la cirugía se deben respetar la totalidad del margen orbitario, el foramen óptico, la arista inferomedial y los forámenes de las arterias etmoidales anterior y posterior, que a 2 y 3 cm de la cresta lagrimal constituyen el límite superior de la pared etmoidal. Asimismo, se deben evitar el canal infraorbitario, las hendiduras esfenoidales anterior y posterior, la fosa de la glándula lagrimal y la arista inferoexterna.

Con todas estas referencias anatómicas se procedió a realizar una descompresión orbitaria de las 3 paredes: interna, inferior

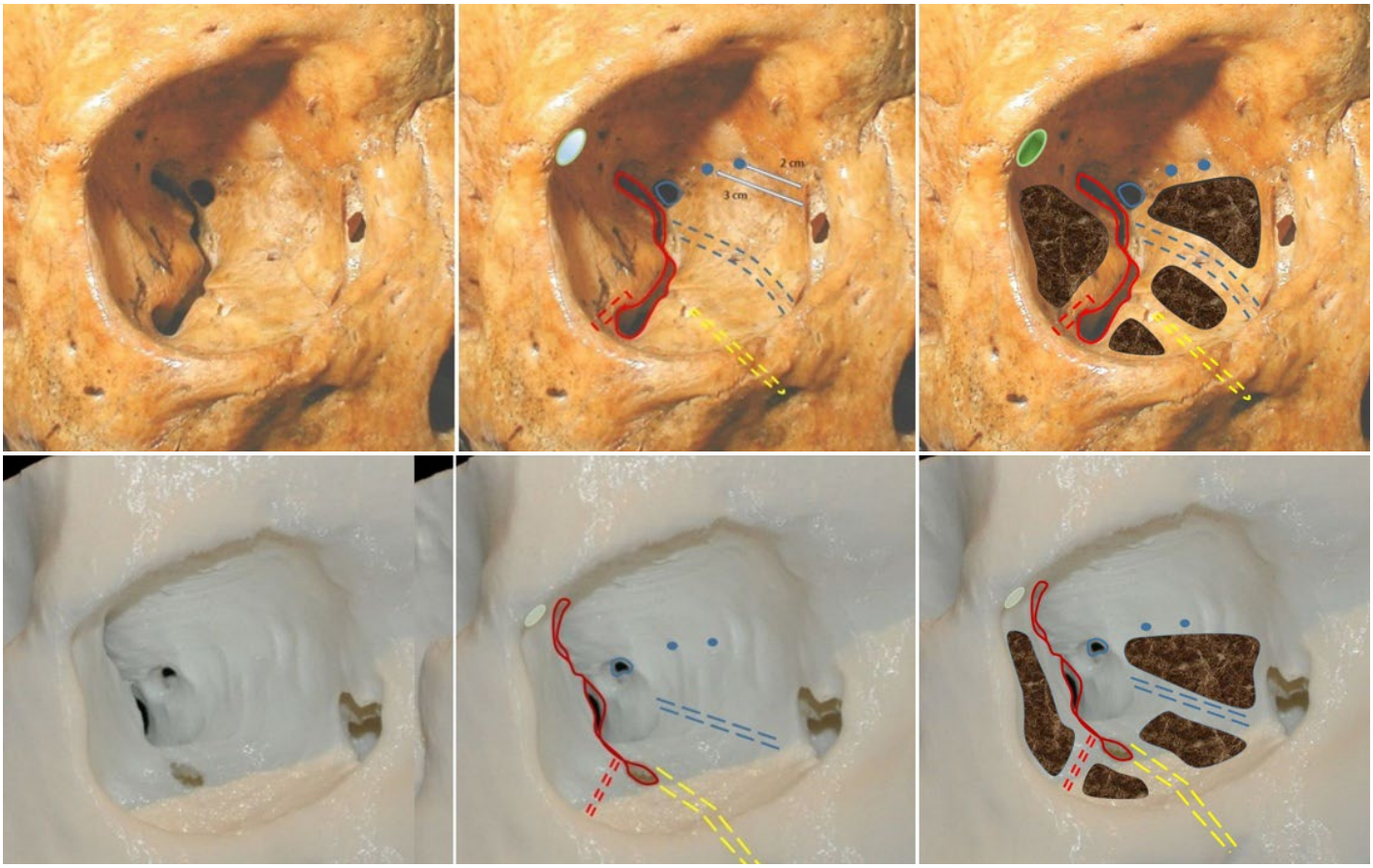

Figura 5. Comparación entre una calavera teórica (superior) y la reproducción 3D de la órbita del paciente (inferior). Se destacan las referencias anatómicas a tener en cuenta durante la cirugía de descompresión orbitaria, así como las osteotomías a realizar. En azul: orificios de salida de las arterias etmoidales anterior y posterior y del nervio óptico. Rayas discontinuas azules: pilar inferomedial. Líneas discontinuas amarillas: canal infraorbitario. Rojo continuo: hendidura esfenoidal anterior y la posterior. Rojo discontinuo: pilar inferoexterno. Elipse: fosa de la glándula lagrimal. Marrón: simulación de las osteotomías.

y externa. Se consiguió una reducción del 6,31 mm en el OD y 6,21 mm en el OI. No tuvimos complicaciones durante la cirugía ni posquirúrgicos.

Discusión

La tecnología 3D se ha utilizado en los últimos años con fines educativos[4-6]. Scawn RL[6] y Lichtenstein JT[7] publicaron técnicas para crear modelos de órbita 3D personalizados dirigidos a estudiantes en prácticas de procedimientos quirúrgicos.

Martelli[8] hizo una revisión de los artículos publicados que hacían referencia a las aplicaciones 3D en cirugía entre 2005 y 2015. De 158 estudios, el 71,5% se utilizaron para producir modelos anatómicos; el 25,3%, para guías y plantillas quirúrgicas; el 9,5%, para implantes y el 6,3%, para moldes. El 50% de los casos publicados correspondían a operaciones maxilofaciales, y el 24,7%, a cirugía ortopédica. Las principales ventajas reportadas fueron las posibilidades de planificación preoperatoria (48,7%), la precisión del proceso utilizado (33,5%) y el tiempo ahorrado en la sala de operaciones (32,9%). Sin embargo, 34 estudios (21,5%) destacaron que la precisión no era satisfactoria. El tiempo necesario para preparar el objeto (19,6%) y los costes adicionales (19,0%) también se consideraron importantes limitaciones para el uso sistemático de la impresión 3D.

A nivel de la órbita, se ha utilizado la impresión 3D para el estudio de las diferencias de volumen entre hombres y las mujeres[9].

Engel M, *et al.*[10], presentaron un caso de hipertelorismo orbitario severo en un niño, donde se planificó con precisión mediante un modelo 3D la ubicación de las osteotomías y el material de osteosíntesis para la corrección quirúrgica.

Nosotros presentamos la impresión 3D de la órbita de un paciente afecto de EGB con el doble objetivo de la planificación quirúrgica y como guía durante la cirugía. A pesar de que el modelo no tuvo suficiente precisión para distinguir las fisuras óseas y la parte anterior de la hendidura esfenoidal inferior en su inicio con el canal infraorbitario, constituyó una herramienta muy útil para la planificación y ejecución de la cirugía, pues aportó una mayor comprensión de la estructura y forma de las órbitas del paciente. Ello se tradujo en una reducción del tiempo quirúrgico y aumentó la seguridad del procedimiento.

Conclusiones

La impresión de un modelo 3D permite la ilustración didáctica al paciente y el análisis anatómico individualizado. Estas reconstrucciones podrían mejorar la planificación quirúrgica, reducir el tiempo quirúrgico y aumentar de la seguridad del procedimiento.

Financiación

La presente investigación no ha recibido ayudas específicas provenientes de agencias del sector público, sector comercial o entidades sin ánimo de lucro.

Conflicto de interés

Los autores no declaran potenciales conflictos de intereses en la investigación, la autoría y/o la publicación de este artículo.

Bibliografía

1. Pérez Moreira JV, Prada Sánchez MC. *Patología orbitaria*- Tomo 2. Barcelona: EDIK Med. ISBN: 84-7877-313-4. 2002;949.
2. Pérez Moreira JV, Prada Sánchez MC, Fernández Hermida R, Losada Rodríguez A. *Oftalmopatía tiroidea. Tratamiento quirúrgico de la oftalmopatía tiroidea.* Mesa redonda 71 Congreso de la Sociedad Española de Oftalmología. Salamanca, 1995:120.
3. Genol Saavedra I, Toledano Fernández N. *Oftalmopatía de Graves.* Barcelona: Editorial Glosa, SL. ISBN: 978-84-7429-546-7. 2011;147-272
4. Jones DB, Sung R, Weinberg C, Korelitz T, Andrews R. Three-Dimensional Modeling May Improve Surgical Education and Clinical Practice. *Surg Innov.* 2016;23(2):189-95. doi: 10.1177/1553350615607641. Epub 2015 Sep 29.
5. Scawn RL, Foster A, Lee BW, Kikkawa DO, Korn BS. Customised 3D Printing: An Innovative Training Tool for the Next Generation of Orbital Surgeons. *Orbit.* 2015;34(4):216-9. doi: 10.3109 / 01676830.2015.1049367. Epub 2015 Jun 29.
6. Vejay N Vakharia, Nilesh N. Vakharia, Ciaran S. Hill. Revisión de 3-Dimensional Printing donde Craneal Neurosurgery Simulation Training. *World Neurocirurgi*e. 2016;88:188-98. doi: 10.1016/j.wneu.2015.12.031. Epub 2015 25 de diciembre.
7. Lichtenstein JT, Zeller AN, Lemound J, Lichtenstein TE, Rana M, Gellrich NC, *et al.* 3D-Printed Simulation Device for Orbital Surgery. *J Surg Educ.* 2017;74(1):2-8. doi: 10.1016/j.jsurg.2016.07.005 PMID: 27986443.
8. Martelli N, Serrano C, van den Brink H, Pineau J, Prognon P, Borgetes Y, *et al.* Advantages and disadvantages of 3-dimensional printing in surgery: A systematic review. *Surgery.* 2016;159(6):1485-1500. doi: 10.1016/j.surg.2015.12.017. Epub 2016 Jan 30.
9. Graillon N, Boulze C, Adalian P, Loundou A, Guyot L. Use of 3D orbital reconstruction in the assessment of orbital sexual dimorphism and its pathological consequences. *Journal of stomatology oral and maxillofacial Surg*. 2017;118(1):29-34. doi: 10.1016/j.jormas.2016.10.002.
10. Engel M, Hoffmann J, Castrillon-Oberndorfer G, Freudlsperger C. The value of three-dimensional printing modelling for surgical correction of orbital hypertelorism. *Oral Maxillofac Surg.* 2015;19(1):91-5. doi: 10.1007/s10006-014-0466-1. Epub 2014 Sep 25. PMID: 25249178